ZAHNARZT
WIRTSCHAFT • PRAXIS

Das COLLEGmagazin • Sonderdruck
Ausgabe 5/00 • JUNI/JULI • 6. JAHRGANG

BEHUTSAM UND PRÄZISE

Anleitung für die Tucker-Technik

Dr. Michael Hohaus *Seit sieben Jahren arbeiten zwei Düsseldorfer RV Tucker Study Clubs ihre Goldgussrestaurationen nach der sog. „Tucker-Technik". Nachdem Dr. Richard V. Tucker sowie Mitglieder des Tucker Study Clubs # 3 aus Seattle in Deutschland anlässlich des Karl-Häupl-Kongresses referiert hatten, gründeten sich die beiden Studiengruppen, um das Gehörte und Gesehene unter Anleitung in die Praxis umzusetzen. Im Kollegenkreis nach immer höherer Präzision zu streben, führte zu dem Ehrgeiz der Mitglieder, die Tucker-Technik immer weiter zu perfektionieren. Was steckt hinter dieser alternativen prothetischen Vorgehensweise?*

In zahlreichen Zahnarztpraxen wird heute – aus welchen Gründen auch immer – kein Amalgam mehr verwendet. Doch zahnfarbene Restaurationen im Seitenzahnbereich fallen unter den Kriterien Dauerhaftigkeit und Okklusionsstabilität nicht in jedem Fall zufriedenstellend aus. Deshalb besteht immer noch großes Interesse an Goldlegierungen, und zwar nicht nur für Vollkronen, sondern auch für substanzschonende Goldinlays und Goldonlays (Abb.1).

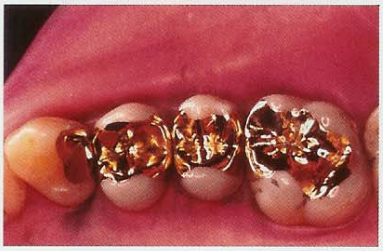

Abb. 1: Quadrantesanierung mit Gold.

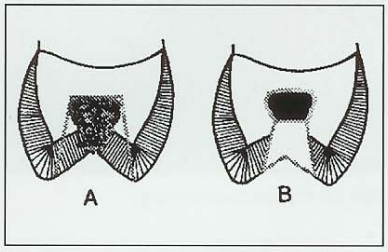

Abb. 2a und b: Präparation ohne (a) und mit (b) Aufbaufüllung.

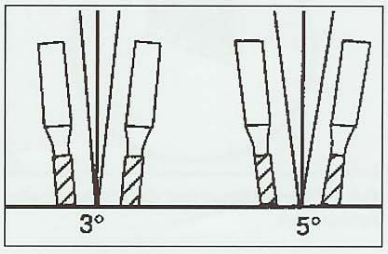

Abb. 3: Anlagewinkel des Bohrers.



Abb. 4: Öffnungswinkel der Kavität.

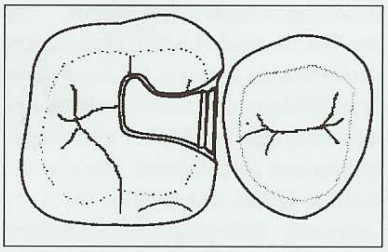

Abb. 5: Kavitätendesign des zweiflächigen Inlay.

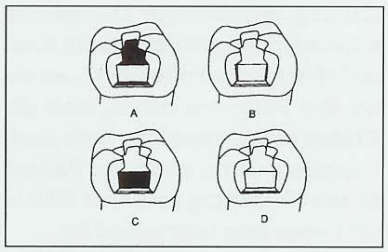

Abb. 6: Flächen und Kantenwinkel zur Handinstrumentierung.

Warum sich heute noch für Gold entscheiden? Der größte Vorteil einer gegossenen Restauration ist ihre Dauerhaftigkeit. Eine Liegezeit von 40 oder gar 50 Jahren bei gleichbleibend dichtem Randschluss und Schonung der natürlichen Zahnstruktur ist nichts Ungewöhnliches. Bei präziser Vorgehensweise kann somit für den Patienten ein vorhersehbares Ergebnis erreicht werden. Auch unter ästhetischen Gesichtspunkten braucht sich der Werkstoff Gold nicht zu verstecken. In den meisten Fällen erhält es die Schönheit des natürlichen Zahnes, sofern die Kavität sorgfältig gestaltet und der Guss einwandfrei hergestellt und ausgearbeitet wurden. Außerdem verursacht es keine Verfärbungen im Zahn. Kein anderer Werkstoff in der Zahnheilkunde besitzt außerdem die Fähigkeit, die Schmelzprismen im Zahn zu schützen und somit das Ausbrechen der Ränder zu verhindern. Das ist der guten Adaption des Goldes an dem Zahn und der Festigkeit des Materials zu verdanken, die es gestatten, bei Bedarf eine sehr ausgeprägte Abschrägung entlang der Schmelzwandung anzubringen. Der günstige Ausdehnungskoeffizient des Goldes im Vergleich zum Zahnschmelz wirkt sich ebenfalls vorteilhaft aus. Auch wird der Zahnschmelz an den Rändern kaum ausbrechen,

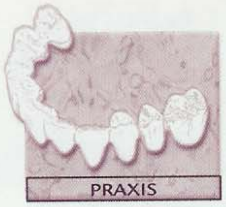

wie es bei anderen Werkstoffen häufig geschieht. Andere Materialien verschleißen oder bilden am Rand einen Spalt, der den Zahnschmelz schwächt. Auch parodontale Gesichtspunkte spielen eine große Rolle. Eine gegossene intrakoronale Restauration kann glatt ausgearbeitet und so gestaltet werden, dass sie mit den Konturen des natürlichen Zahns praktisch identisch ist. Somit wird die Zahnpflege einfacher, weil es keine Spalten gibt, in denen sich bakterielle oder sonstige Beläge bilden können.

Auch wenn die Verfahren zur Herstellung erstklassiger Gussstücke schwierig und zeitaufwendig sind, rechtfertigt der hohe Wert, den sie für den Patienten haben, dass die Kosten verhältnismäßig hoch sind, besonders dann, wenn der Patient an der Erhaltung gesunder Zähne ein Leben lang interessiert ist.

Die Vorgehensweise ist bei allen Goldgussarbeiten nach der Tucker-Technik systematisch dieselbe: Diagnose, Zahnpräparation, Abformung, Stumpfherstellung, Aufwachsen, Einbetten, Gießen, Finieren und Einzementieren. Hierbei sind alle Schritte gleich bedeutungsvoll: Jeder Fehler, jede Nachlässigkeit beim kleinsten Detail kann zum Misserfolg führen!

Die Zahnpräparation nach Tucker

Der Kofferdam ist ein unverzichtbarer Teil des Instrumentariums. Er hält das Weichgewebe ab, und schafft ein gut überschaubares Arbeitsgebiet, denn das, was man nicht sehen kann, kann man nicht behandeln. Der Kofferdam ist Garantie für gute Sicht. Nach dem Exkavieren der Karies und der kritischen Untersuchung der Kavität auf Risse erfolgt die Aufbaufüllung. Diese gibt die Möglichkeit zur idealen, zahnsubstanzschonenden Präparation (Abb. 2). Es werden glatte Kavitätenwände angestrebt, um das Wachsobjekt ohne Deformation entfernen zu können. Glatte innere Oberflächen des Gussobjektes erleichtern das Auffinden von Gussperlen und Gussfahnen. Die gleichmäßige Dicke des Goldes führt zu besserem Schrumpfungsverhalten beim Guss und spart Gold. Die Präparationssequenz ist bei allen Formen gleich: okklusale Präparation, approximale Kästen, Handinstrumentierung, okklusaler Bevel, Glätten der approximalen Wände mit Scheiben. Für die okklusale Präparation wird ein gerader Hartmetallbohrer #56 oder #57 benutzt. Die Präparation sollte eine Tiefe von 1,5 bis 2 Millimeter und einen Öffnungswinkel überall von 6 bis 10 Grad haben (Abb. 3 und 4). Wenn der richtige Öffnungswinkel eingehalten wird, kommt es auch nicht zu Rissen im Zahn. Die approximalen Kästen werden mit dem gleichen Bohrer angelegt. Bei sehr eng stehenden Zähnen kann auch ein leicht konischer Hartmetallbohrer #169 benutzt werden. Die approximalen Kästen sollen in der Ausrichtung der okklusalen Präparation folgen (Abb. 5). Erst, wenn absolut glatte Wände mit dem Bohrer erzielt wurden, sollte mit den Handinstrumenten begonnen werden. Jeder Arbeitsschritt sollte vor Beginn des nächsten so exakt durchgeführt worden sein, dass man ihn nicht später noch einmal korrigieren muss. Dies führt zu einer hohen Effizienz der Arbeitsweise.

Die Handinstrumentierung wird mit scharfen Schmelzmeißeln durchgeführt. Diese müssen sehr regelmäßig nachgeschärft werden, da sonst keine exakte Glättung erzielt werden kann. Zur Herstellung der axiobukkalen und axiolingualen Wand benutzt man den Meißel 42S (Abb. 6a). Mit den Meißeln 42S und

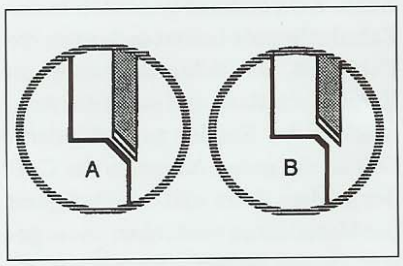

Abb. 7a: Externer Bevel wie b, a zu breit.

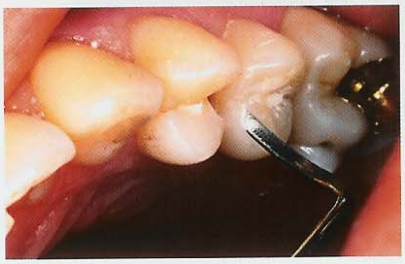

Abb. 7b: Tuckerinstrument 232 für distal.

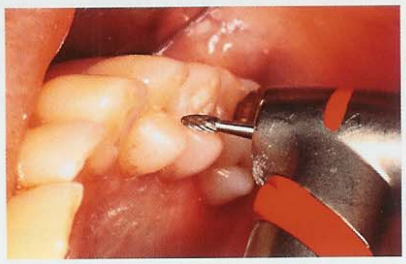

Abb. 8: Okklusales Finish mit 7404.

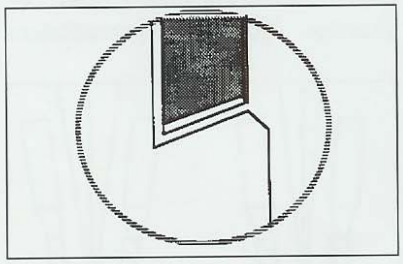

Abb. 9: Interner Bevel über die Fläche der gingivalen Stufe.

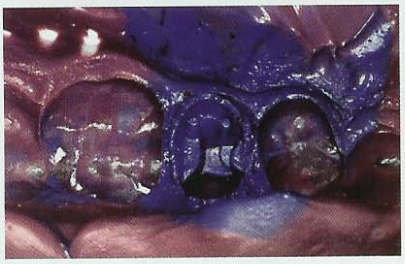

Abb. 10: Präzisionsabformung.

Abb. 11: Finish mit Sandpapierscheiben.

43S werden die approximalen Kantenwinkel angelegt, idealerweise mit ein bis zwei Streichen (Abb. 6b). Wiederum mit dem 42S oder 43S glättet man die axiale Wand (Abb. 6c). Anschließend wird der gingivale Bevel mit den Tuckerinstrumenten 232 für distal, beziehungsweise 233 für mesial angefertigt (Abb. 6d). Um in der Mitte keine Delle zu bekommen, wird erst das bukkale und linguale Drittel gearbeitet und dann die Gesamtfläche eingeebnet. Die Abschrägung soll einen Winkel von 45 Grad und eine Breite von 0,5 bis 0,75 Millimeter aufweisen (Abb. 7). Die okklusale Abschrägung wird mit einem geraden Hartmetallbohrer mit nur minimaler Neigung, oder mit dem Bohrer 7404 bei sehr flachem okklusalem Relief, angelegt (Abb. 8). Sie entfernt freiliegende Schmelzprismen am okklusalen Kavitätenrand und es wird das spätere Erscheinungsbild des Gussstückes festgelegt. Die Qualität dieser Linienführung wird darüber entscheiden, ob die Restauration als hochwertige zahnärztliche Versorgung oder als schlichte Füllung betrachtet wird. Abschließend werden die approximalen Wände bei ausreichendem Platz mit einer medium garnet Sandpapierscheibe oder mit dem Meißel 42S oder 43S geglättet.

Eine Besonderheit beim zweiflächigen Inlay bei Prämolaren stellt der interne Bevel dar (Abb. 9). Diese Abschrägung wird zur zusätzlichen Retention und zum sicheren Sitz benötigt, so dass das Inlay sich nicht zum Nachbarzahn verschieben kann. Die Schräge wird mit einem #232 oder 233 nicht Tuckerinstrument angelegt, bevor die axiale Wand geglättet wird, um Unterschnitte zu vermeiden.

Der Abdruck nach Tucker Die präzise Wiedergabe des präparierten Zahnes ist unabdingbar. Maßgenauigkeiten und Oberflächendarstellung des Abdruckmaterials sind von hoher Bedeutung. Es wird eine geschlossene Mundabformung mit den Coe-Bite-Trays durchgeführt, die den Vorteil einer gleichzeitigen Registrierung der dynamischen Okklusion bietet. Hierdurch treten keine okklusalen Diskrepanzen auf und ein Nacharbeiten wird vermieden (Abb. 10). Die weitere Vorgehensweise im Labor setzt eine gute Zusammenarbeit zwischen Zahnarzt und Techniker voraus. Nur wenn auch der Techniker in die Systematik miteinbezogen wird, kann es zu guten oder sogar hervorragenden Ergebnissen kommen. Die Fehlerquellen bei Ausgießen, Stumpferstellung, Wachsen, Gießen und Ausarbeiten sind mannigfaltig, die richtige Auswahl der Materialien, die Handhabung und Sorgfalt beim Umgang außerordentlich wichtig.

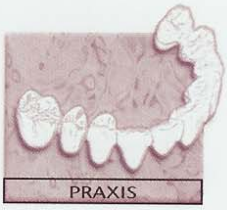

Finieren und Einsetzen nach Tucker Das Ausarbeiten und Finieren beginnt im Labor. Es werden alle Bereiche ausgearbeitet und poliert, bis auf die Ränder, die für das Finieren im Mund zugänglich sind. Beim Einsetzen ist der Kofferdam unentbehrlich, um das Weichgewebe zu schützen und die Sandpapierscheiben vor Feuchtigkeit zu bewahren.

Auf einer gekühlten Glasplatte wird eine langsam abbindende Mischung von Zinkphosphatzement hergestellt, indem das Pulver langsam in die Flüssigkeit eingerührt wird, bis eine Konsistenz erreicht ist, bei der die Mischung gerade noch vom Anmischspatel tropft. Die langsame Abbindezeit wird benötigt, um die Ränder der Restauration vor dem Abbinden finiert zu bekommen.

Es werden sowohl das Gussobjekt,

Abb. 12: Finish approximal mit Sandpapierstreifen.

Abb. 13: Hochglanzpolitur mit Gummikelch und Pulvern.

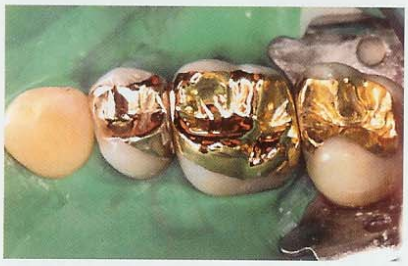

Abb. 14: Invisible Onlay.

Abb. 15: 7/8 Krone, Präparation am 2. Molar.

Abb. 16: Palatinaler Bale am 1. Molar.

Abb. 17: Slot-Inlay am Oberkiefer-Eckzahn.

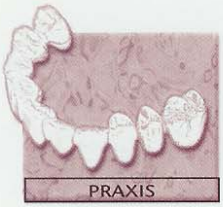

als auch die Kavität mit Zement ausgepinselt. Die Restauration wird auf den Zahn aufgesetzt und mit kräftigem Druck gehalten, um das Nachlassen des hydraulischen Drucks abzuwarten. Nach dem Reinigen der Ränder von noch flüssigem Zement, wird eine medium garnet Papierscheibe bei niedrigen Drehzahlen von Gold zum Zahn über die Ränder bewegt. Dadurch entsteht ein glatter Übergang zwischen Gold und Zahn (Abb. 11). Dieser Arbeitsschritt sollte vor dem Abbinden des Zementes beendet sein. Die nächsten Arbeitsschritte konzentrieren sich mehr auf die Politur als auf den Substanzabtrag. Mit den Scheiben sand fine und cuttle fine werden unter guter Luftkühlung die Oberflächen poliert, im Approximalraum wird mit langen Sandpapierstreifen poliert (Abb. 12). Die abschließende Feinpolitur erreicht man mit Gumminäpfen und verschiedenen Pulvern unterschiedlicher Körnung (Abb. 13).

Präparationsvarianten nach Tucker Wenn die Grundzüge der Technik erlernt sind, ergibt sich durch die Vielzahl der Kavitätenformen die Notwendigkeit, zusätzliche Retentionsformen einzustudieren, um auch bei ausgedehnterem Kavitätendesign ein Maximum an gesunder Zahnsubstanz erhalten zu können und dennoch eine langfristige Restauration sicherzustellen.

Hierfür stehen zur Verfügung:

- Die invisible Onlaypräparation, bei der im Oberkiefer das Fassen der bukkalen Wand nicht sichtbar wird (Abb. 14).
- 7/8 Kronen im Oberkiefer, um den mesiobukkalen Anteil des Zahnes zu erhalten (Abb. 15).
- Bales, Slots, Pots und Pins, um eine dauerhafte Retention und Stabilität zu sichern (Abb. 16).
- Slots, Hohlschliff und Hohlschliff mit Pin, vorwiegend für distale Kavitäten am oberen Eckzahn (Abb. 17).

Die Technik will erlernt sein

Das Erlernen der Technik Schritt für Schritt, die Integration einer behutsamen, auf Präzision ausgerichteten Arbeitsweise kann man sich am besten auf praktischen Arbeitskursen aneignen. Das systematische Vorgehen und der Einsatz einer Lupenvergrößerung muss trainiert werden, bevor man sie in den manchmal zu hektischen Arbeitsablauf der Praxis integriert. Kurse zur Tucker-Technik werden von den beiden Studiengruppen regelmäßig am Karl-Häupl-Institut, der Zahnärztekammer Nordrhein in Düsseldorf angeboten. ZWP

42. Tucker Study Club in Berlin gegründet

Höchste Präzision ist ein Anspruch unserer Zeit. Um diesem gerecht zu werden, haben sich neun Berliner Zahnärzte zu einem neuen Tucker Study Club zusammengefunden, dem weltweit 42. seiner Art. Die Philosophie des bekannten Zahnarztes Dr. Richard V. Tucker aus Ferndale, Washington in den USA ist Wegweiser zu dem ehrgeizigen Ziel der Mitglieder: das Erlangen höchster Perfektion auf dem Gebiet der gegossenen und gestopften Goldrestauration.

Um dieses zu erreichen, wird innerhalb der Gruppe eine intensive, vertrauensvolle und freundschaftliche Zusammenarbeit angestrebt. Während der Arbeitstreffen werden Patientenfälle Schritt für Schritt behandelt und diskutiert. Es ist sehr zu begrüßen, dass das Philipp-Pfaff-Institut in Berlin die Möglichkeit bietet, an sechs zahnärztlichen Arbeitsplätzen zu praktizieren.

Bevor im März/April erste Patientenarbeiten begonnen werden, wird das spezielle Handling an Kunststoffstümpfen geübt. Außerdem ist geplant, den Zahntechnikern entsprechende Fortbildungsveranstaltungen anzubieten, damit die Herstellung der Restaurationen dem hohen Anspruch der klinischen Arbeit in nichts nachsteht. Für die Tucker-Restaurationen wird ausschließlich die Gusslegierung JRVT® der Firma Jensen GmbH in Metzingen verwendet.

Die Mitglieder der Berliner Studiengruppe sind:

Dr. Appenzeller, ZA Gnauert, Dr. Herder, Dr. Locke, ZÄ Manzel, ZA Rohloff, Dr. Schröder, ZA Simon und Dr. Göhringer.

Als Mentoren der Gruppe wurden die Mitglieder der zweiten Düsseldorfer Tucker Study Group sowie Dr. Michael Hrankowski aus Seattle Washington in den USA.

ZAHNARZT WIRTSCHAFT • PRAXIS Tipp

Das Fortbildungsverzeichnis kann am Karl-Häupl-Institut unter folgender Adresse angefordert werden: Emanuel-Leutze-Str. 8, 40547 Düsseldorf (Lörick), Tel. 0211/52 60 50, Fax 0211/5 26 05 48, E-Mail: khi-zak@t-online.de